

# Monitorización neurofisiológica intraoperatoria de la médula espinal: nuestra experiencia

L. Pérez-Orribo<sup>a</sup>, P.J. Pérez-Lorensu<sup>b</sup>, H. Roldán-Delgado<sup>a</sup>,  
M. García-Conde<sup>a</sup>, M. Spreáfico<sup>a</sup>, V. García-Marín<sup>a</sup>

## MONITORIZACIÓN NEUROFISIOLÓGICA INTRAOPERATORIA DE LA MÉDULA ESPINAL: NUESTRA EXPERIENCIA

**Resumen.** Introducción. El principal objetivo de la monitorización intraoperatoria de la médula espinal es la detección de cualquier daño neurológico, que de otro modo pudiese pasar inadvertido, durante el período en el que éste es reversible. Objetivo. Evaluar retrospectivamente la efectividad de la monitorización neurofisiológica en la cirugía vertebral y de médula espinal desde su implantación en nuestro centro. Pacientes y métodos. Los pacientes se dividieron en tres grupos según patologías. Se evaluaron clínicamente antes, en el momento del alta y a los seis meses de la cirugía con la escala de McCormick. La monitorización neurofisiológica se realizó con potenciales evocados motores, potenciales somatosensoriales y estimulación de tornillos donde procedía. Resultados. El tamaño de la muestra fue de 49 sujetos, con una media de edad de  $51 \pm 19,4$  años. La distribución por grupos fue de un 53,1% de tumores medulares, un 22,4% de traumatismo medular y un 24,5% de patología osteodiscal. Durante la cirugía, el 4,08% de los pacientes presentó una mejoría de sus potenciales, el 63,26% los mantuvo intactos, el 20,41% sufrió una alerta por parte del neurofisiólogo con unos potenciales intactos, el 10,2% sufrió una caída transitoria, y en un caso hubo una pérdida permanente. Todos los pacientes seguidos a los seis meses presentaron un estado clínico igual o mejor al prequirúrgico. Conclusiones. La monitorización neurofisiológica constituye una herramienta de gran valor que evitó, en el 30,61% de nuestros pacientes, daños que de otro modo podrían haberse producido. Debe reseñarse también su importante valor predictivo desde el punto de vista clínico. [REV NEUROL 2008; 47: 236-41]

**Palabras clave.** Electromiografía. Monitorización neurofisiológica intraoperatoria. Potenciales evocados motores. Potenciales evocados somatosensoriales.

## INTRODUCCIÓN

La monitorización neurofisiológica durante la cirugía de médula espinal ha ido adquiriendo en las últimas décadas y, en especial, en los últimos años una enorme importancia, convirtiéndose en una herramienta de inestimable valor para los cirujanos de columna.

El principal objetivo de la monitorización intraoperatoria de la médula espinal es la detección de cualquier daño neurológico tan pronto como sea posible y siempre durante el período en el cual es reversible, mediante un cambio en la actitud quirúrgica [1,2]. La monitorización neurofisiológica se basa en que el daño neurológico permanente está precedido por cambios significativos en la actividad eléctrica nerviosa [3].

El daño de la médula espinal a través de una compresión inadvertida o interferencia con el aporte sanguíneo, con el consiguiente déficit motor y/o sensitivo, es la complicación no mortal más temida en las intervenciones quirúrgicas medulares [4]. Dicho daño puede ser secundario a una serie de eventos acaecidos en relación con la médula durante la cirugía, como su compresión-distracción [5], mala colocación del paciente [6,7] o complicaciones vasculares, tanto medulares como periféricas [8].

Las cifras estimadas de daño neurológico permanente postquirúrgico tras una cirugía medular sin monitorización varían según las patologías, y son, para los tumores intramedulares, de entre 23-65% [9]; para escoliosis o instrumentación espinal,

de un 4,5% [10], con un 10% de lesiones radiculares [11]; y de entre 1-16% para las cirugías de reparación aórtica [12]. Con la implantación de la monitorización intraoperatoria, con equipos correctamente entrenados, y mediante el empleo combinado de potenciales evocados somatosensoriales (PESS) y potenciales evocados motores musculares (PEM), se ha conseguido reducir estas cifras a menos de un 0,55% [11,13], datos que hablan por sí solos de la enorme valía de esta técnica como herramienta quirúrgica.

Presentamos, a continuación, una revisión retrospectiva de las cirugías de médula espinal realizadas en nuestro centro en los dos últimos años, a partir de la implantación en el mismo, de forma protocolizada, de la monitorización neurofisiológica intraoperatoria.

## PACIENTES Y MÉTODOS

El grupo estudiado está formado por los 49 pacientes intervenidos en los últimos dos años de patología espinal en nuestro centro, con una distribución por sexo de 26 hombres (53,1%) y 23 mujeres (46,9%), con una media de edad de  $51,02 \pm 19,4$  años.

Dicho grupo fue subdividido, en función del tipo de patología que presentaba cada paciente, en tres subgrupos: un primer grupo lo constituían los tumores medulares, y estaba compuesto por 26 pacientes (53,1%); un segundo grupo, formado por el traumatismo espinal con afectación medular, con un total de 11 pacientes (22,4%); y un último grupo en el que se incluyó la patología osteodiscal con afectación medular, que consta de 12 pacientes (24,5%). Atendiendo a la localización de dichas lesiones, 13 pacientes presentaban lesiones en la médula cervical (26,5%), 21 a nivel medular dorsal (42,8%), 12 a nivel lumbar (24,5%) y tres a nivel sacro (6,1%) (Fig. 1).

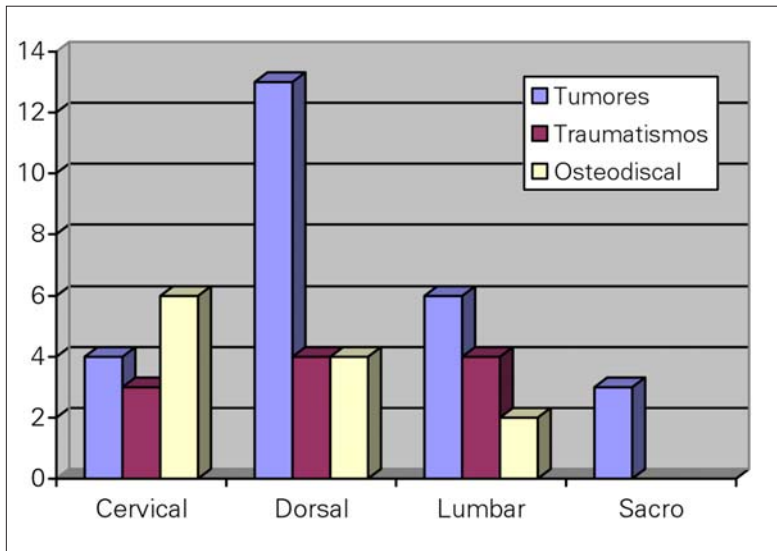
Analizando pormenorizadamente los grupos, vemos cómo cinco de los tumores (19,2%) fueron intradurales intramedulares; 13 (50%), intradurales extramedulares; cuatro (15,4%), epidurales; y cuatro (15,4%) afectaban a raíces. De los pacientes encuadrados en patología traumática, ocho (72,7%) presentaron fracturas vertebrales con invasión del canal medular; dos (18,8%),

Aceptado tras revisión externa: 11.07.08.

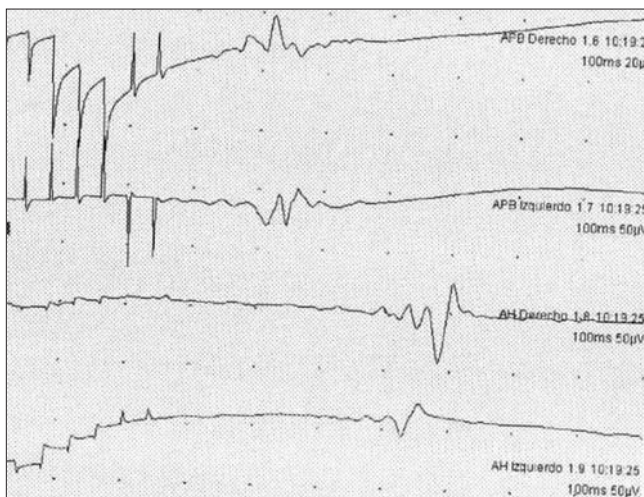
<sup>a</sup> Servicio de Neurocirugía. <sup>b</sup> Servicio de Neurofisiología. Hospital Universitario de Canarias. La Laguna, Tenerife, España.

Correspondencia: Dr. Luis Pérez Orribo. Servicio de Neurocirugía. Hospital Universitario de Canarias. Ofra, s/n. La Cuesta. E-38320 La Laguna (Tenerife). Fax: +34 922 653 808. E-mail: luisporrigo@hotmail.com

© 2008, REVISTA DE NEUROLOGÍA



**Figura 1.** Distribución de los pacientes en función de la localización de la lesión y el grupo diagnóstico donde se encuadran.



**Figura 2.** Potenciales evocados motores musculares tras estimulación eléctrica transcraneal. Estímulo C1-C2 (siguiendo la localización del sistema internacional 10-20) entre 300 y 400 V, en forma de tren de siete estímulos con un intervalo interestímulo de 4 ms. Las respuestas musculares se recogen con electrodos monopares de aguja en la musculatura de ambos abductores *hallucis* y *pollicis brevis*.

**Tabla.** Escala de McCormick (modificado de [14]).

Grado I	Neurológicamente normal. Déficit focal leve, que no afecta significativamente la función de la extremidad en cuestión, leve espasticidad o anomalía en los reflejos. Marcha normal
Grado II	Presencia de déficit sensitivomotor, que afecta la función de la extremidad implicada, dificultad leve/moderada para la marcha, dolor intenso o síndrome disestésico, deterioro de la calidad de vida del paciente. Independencia funcional para la marcha
Grado III	Déficit neurológico más grave, necesidad de bastón/corsé para la marcha o deterioro significativo de ambas extremidades superiores. No es totalmente independiente
Grado IV	Déficit grave. Requiere silla de ruedas o bastón/corsé con deterioro de ambas extremidades superiores. Funcionalmente dependiente

luxaciones atloaxoideas; y uno (9,4%), un hematoma epidural. Por último, en los pacientes afectados de patología osteodiscal con afectación medular, vemos cómo cinco pacientes (41,6%) presentaban una mielopatía cervicoartrósica por estenosis de canal medular; seis (50%), hernias discales con afectación medular, tanto cervical como dorsal; y un caso (8,3%), una espondilolistesis.

El estudio se realizó mediante la revisión de los historias clínicas de los pacientes, así como a través de entrevistas, tanto personales como telefónicas. Se realizó un seguimiento retrospectivo mínimo de seis meses (rango de 6 a 30 meses). Para llevar a cabo la valoración clínica, se tomó como referencia la escala de McCormick [14] (Tabla), y se realizaron tres evaluaciones de cada paciente: una de la situación clínica previa a la cirugía, otra en el momento del alta domiciliaria, y una tercera pasado un mínimo de seis meses tras la cirugía.

La monitorización neurofisiológica se realizó a través de varias técnicas: estimulación eléctrica cerebral transcraneal (EET) y PESS, y en algunos casos determinados en los que fue necesario, se realizó la estimulación eléctrica de tornillos pediculares. No se realizaron estudios neurofisiológicos preoperatorios en ninguno de los pacientes, y se tomó como referencia para el estudio los potenciales basales una vez anestesiado el paciente y previamente al comienzo de la incisión por parte del cirujano [3].

La EET se lleva a cabo por estimulación eléctrica de la corteza motora, a través de la colocación de electrodos subdérmicos insertados en el *scalp* del paciente (tipo sacacorchos o agujas monopares convencionales), siguiendo una localización predeterminada [15]. Se debe evitar este tipo de electrodos en niños con fontanelas permeables (12-18 meses) o pacientes portadores de válvulas de derivación ventriculoperitoneal (con el fin de evitar dañar la válvula). En estos casos resulta preferible usar electrodos de superficie [16,17].

La EET puede aplicarse como pulsos simples, aplicando un estímulo cada tres o más segundos sobre una determinada región; como un par de estímulos separados por un intervalo interestímulo variable de varios milisegundos; o como un tren de estímulos de frecuencia variable aplicados sobre una misma área cerebral durante varios segundos [18].

En nuestro centro se recogieron dos tipos de respuesta tras la EET.

Por un lado, usando trenes de estímulos eléctricos, se obtienen respuestas musculares (PEM) mediante la colocación de electrodos de aguja subdérmicos en la musculatura de los miembros superiores (*abductor pollicis brevis*), de los miembros inferiores (*abductor hallucis brevis*) [19] y en el esfínter anal [20]. También se ha descrito el uso de electrodos de superficie [21]. Hay que tener en cuenta que dichas respuestas musculares son de morfología y cuantía variable [22] (Fig. 2).

En segundo lugar, se obtuvieron respuestas epidurales en aquellos casos en los que se tenía un adecuado acceso a la médula. Este tipo de respuestas se obtiene tras un único estímulo eléctrico, y se recoge la información a través de un electrodo situado epiduralmente [15,23].

A través de este tipo de electrodos, se pueden objetivar varios componentes de esta respuesta epidural. En primer lugar, a través de una estimulación cerebral directa de los haces piramidales en el vértex, se obtiene la onda D, que representa la actividad sincrónica de las fibras del tracto corticoespinal más rápidas (2-4% del total de fibras) [15], que son, además, las que menor umbral de estimulación tienen [24]. En segundo lugar, se obtiene la onda I, con un mayor umbral de estimulación y mayor latencia. Dicha onda I se da como resultado de la activación indirecta (transináptica) de las neuronas corticales, a través de las interneuronas corticocorticales [23]. Dicha onda I se subdivide en I1, I2, I3... las cuales van apareciendo a medida que aumentamos la intensidad del estímulo [24,25].

Existen una serie de dificultades a la hora del uso del electrodo epidural, como es que en niveles inferiores a T10 no se recoja onda D, ya que en este nivel no existen suficientes fibras del tracto corticoespinal; que en localizaciones cervicales altas no podamos colocar dicho electrodo por falta de espacio; o que los tumores medulares y las zonas radiadas previamente puedan provocar una desincronización de la onda D, que la hace irreconocible [26-28]. Esto provoca que no en todas las cirugías podamos obtener las respuestas epidurales (Fig. 3).

En todos los casos, salvo en los que interesaban a la región sacra (tres), se utilizaron también los PESS o la estimulación directa de los tornillos. Los PESS reflejan la integridad de los cordones posteriores y los tractos espino-cerebelosos, es decir, sólo reflejan la integridad de las vías sensitivas [29]. Esto es importante tenerlo en cuenta, ya que se pueden producir lesiones en la vías motoras con unos PESS dentro de la normalidad, por lo que siempre es recomendable completar dichos estudios con PEM [30-33].

Para lograr una adecuada monitorización neurofisiológica se requieren unas condiciones anestésicas estables y fisiológicas, y se deben tomar en consideración los requerimientos generales del paciente y el procedimiento quirúrgico. Para ello es necesario que el anestesiólogo y el neurofisiólogo trabajen unitariamente, para así poder asistir correctamente al cirujano en la toma de decisiones.

La decisión de qué fármacos utilizar durante la monitorización neurofisiológica se basa, en general, en si las respuestas registradas son sensibles o no a dichos fármacos. En el caso de los PESS, las respuestas corticales son relativamente insensibles a los bloqueadores neuromusculares, pero sí se ven afectadas por los fármacos inhalatorios. Por otro lado, los PEM requieren limitar el uso de relajantes musculares, y se deben evitar también los anestésicos inhalatorios. En nuestro centro empleamos una técnica anestésica totalmente intravenosa, combinando un opioide (remifentanilo) con un agente mínimamente depresor, como el propofol, mezcla que ofrece una elevada seguridad a la hora de realizar la monitorización neurofisiológica. En los casos en los que el paciente presenta una lesión preoperatoria de la vía motora, los potenciales basales pueden ser muy pequeños, y pueden verse abolidos por un anestésico moderadamente depresor. En estos casos es recomendable el uso de ketamina o etomidato, junto con una perfusión de opioides como alternativa [34].

Como criterios de riesgo de daño neurológico durante la intervención, se utilizaron los recomendados por la Sociedad Española de Neurofisiología Clínica [3,35,36], alertando al neurocirujano para que cesase cierta maniobra o modificase la actitud quirúrgica en caso de que se produjesen:

- Una disminución de más del 50% en la amplitud de los PESS o un aumento superior al 10% de su latencia.
- Una disminución de más del 50% en la amplitud de los PEM.

Una disminución en la amplitud mayor de un 50% indica un riesgo moderado de daño medular por compresión, isquemia o exceso de distracción. Una pérdida completa y persistente de los mismos indica un alto riesgo de daño medular. Este riesgo se ve disminuido siempre que la pérdida de amplitud de los potenciales sea transitoria y se produzca su recuperación subsiguiente [3,35,36].

En la mayoría de los pacientes, aquéllos en los que la patología se encontraba en la región cervical (13), dorsal (21) o lumbar (12), se monitorizaron PEM y PESS. En los tres casos de patología sacra, se monitorizó PEM junto con electromiografía (EMG) estimulada de miembros inferiores, esfínter anal y reflejo bulbocavernoso.

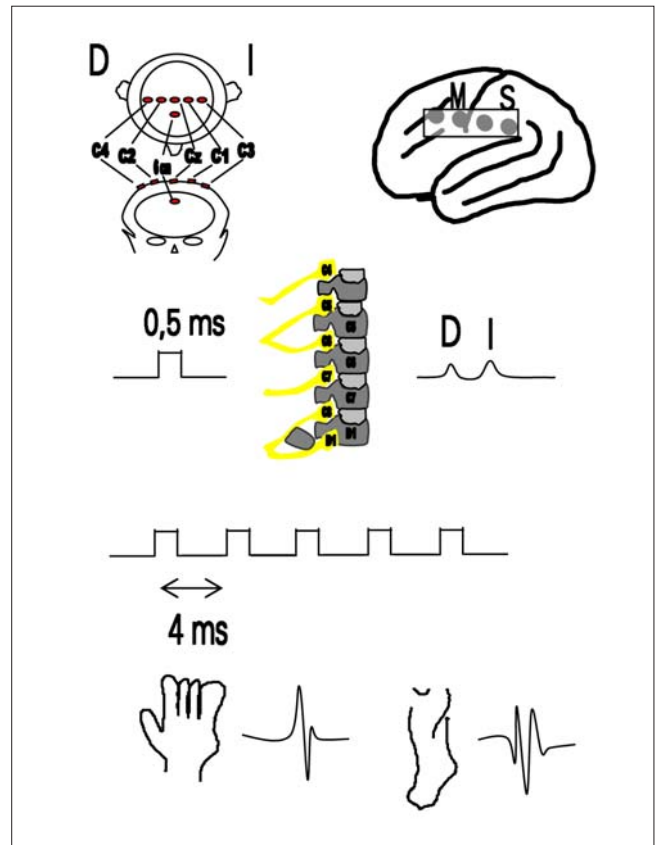
A cada paciente se le adjudicó un valor en función de las respuestas neurofisiológicas obtenidas durante la cirugía: 1, para aquellos en los que sus potenciales mejoraron durante la cirugía; 2, para los que no sufrieron cambios; 3, para los que fue preciso una advertencia al cirujano, sin un cambio real de los potenciales; 4, para los que sufrieron una caída de los potenciales, pero con una onda D conservada, lo que permite prever su pronta; 5, para aquéllos que sufrieron una caída permanente de los PEM; y 6, para aquéllos en los que éstos desaparecieron.

El análisis de los datos se realizó a través del paquete estadístico SPSS.

## RESULTADOS

En el momento del ingreso, un 16,32% de los pacientes presentó una puntuación 1 en la escala de McCormick, un 22,44% un 2, un 57,14% un 3, y un 4,08% un 4 (Fig. 4).

Durante la cirugía, el 4,08% de los pacientes presentó una mejoría de sus potenciales, el 63,26% los mantuvo intactos, el 20,41% sufrió una alerta por parte del neurofisiólogo durante la cirugía con unos potenciales intactos, el 10,2% sufrió una caída transitoria, y un solo caso sufrió su pérdida permanente, que fue achacable a una descompensación de su patología de base, falleciendo finalmente a causa de ello (el 87,75% no presentó alteraciones significativas de sus potenciales, y se presentó caída de ellos en un 12,5% de los pacientes, que sólo en un caso fue permanente).



**Figura 3.** Esquema de estimulación eléctrica transcraneal y cortical directa. Estímulo único de 500  $\mu$ s (o 50  $\mu$ s) de duración para evocar la onda D en los electrodos epidurales medulares y trenes de multipulsos para evocar las respuestas motoras.

Los tiempos quirúrgicos no se vieron afectados significativamente, y su media por patologías fue de 3 horas 31 minutos para la patología tumoral, 3 horas 15 minutos para la traumática, y 2 horas 37 minutos para la osteodiscal. No existió una diferencia estadísticamente significativa con las medias de tiempos quirúrgicos de los controles históricos. La colocación de los electrodos se llevó a cabo en el intervalo de tiempo entre que el paciente es intubado y el cirujano comienza con la incisión, aprovechado el momento en el que se toman vías venosas centrales y vía arterial. El coste del material fungible utilizado durante la cirugía no superó nunca los 200 euros, a los que debemos sumarle el coste del equipo.

Obtuvimos datos clínicos en el momento del alta de 48 pacientes, ya que un paciente falleció a causa de una insuficiencia cardíaca (el mismo que presentó una caída permanente de potenciales). De estos 48 pacientes, el 100% se encontraba igual o mejor clínicamente que en el momento del ingreso.

Un 33,3% de los pacientes presentó un McCormick de 1 al alta, el 37,5% un 2, y un 29,16% de ellos un 3. Aunque los porcentajes varían por la pérdida de un paciente, se puede observar claramente que todos los pacientes seguidos en el momento del alta presentaron un estado clínico igual o mejor que antes de la cirugía (Fig. 5).

Si pasamos a analizar los pacientes seguidos a los seis meses, obtenemos los siguientes datos: se produjo la pérdida de cinco pacientes, dos de ellos achacables a muertes por procesos intercurrentes y tres casos en los que no se pudo localizar al paciente. De los 43 pacientes restantes, el 53,49% tenía una puntuación en la escala de McCormick de 1; el 32,56%, de 2; y el 13,95%, de 3. Si comparamos estos porcentajes con los previos a la cirugía y al alta, podemos observar cómo no sólo la puntuación global de los pacientes fue mejorando a lo largo del tiempo, como es de esperar, sino que el 100% de los pacientes seguidos a los seis meses presentó una situación clínica igual o mejor que la preoperatoria.

Por último, si sumamos los casos de alerta al cirujano durante la intervención con los casos en los que hubo una caída transitoria de los PEM con on-

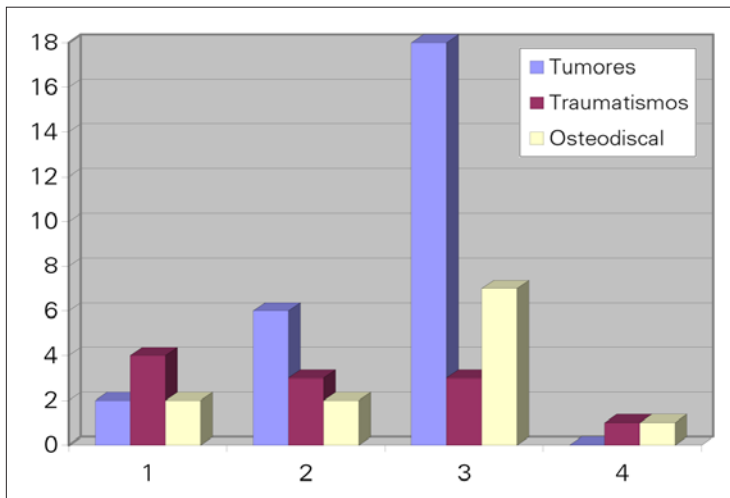


Figura 4. McCormick en el momento del ingreso en función del grupo diagnóstico

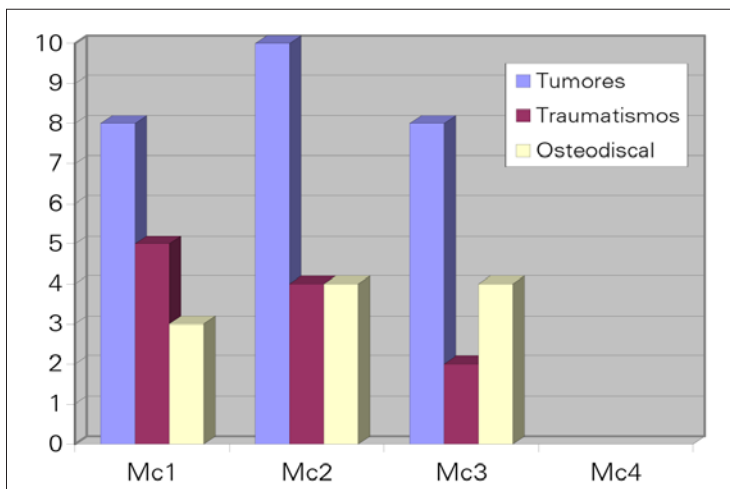


Figura 5. McCormick estratificado por patologías en el momento del alta.

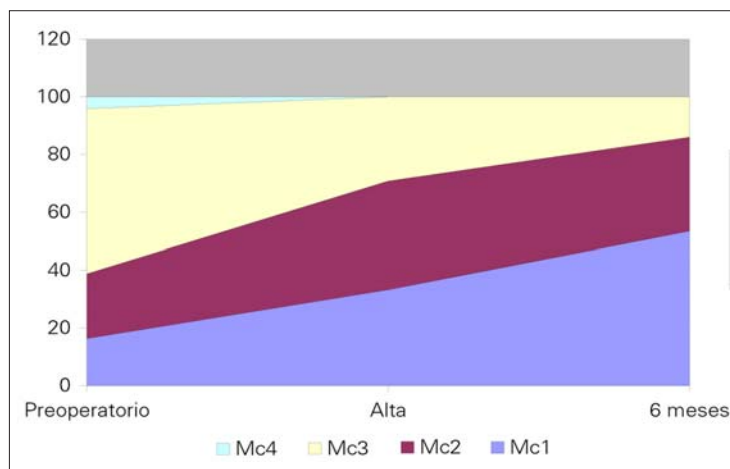


Figura 6. Evolución del porcentaje de los distintos McCormick a lo largo del tiempo.

da D conservada, objetivamos que hasta en un 30,61% de los casos se evitaron daños que de otra forma pudieron haberse producido, gracias a que el cirujano cambió su actitud quirúrgica al determinar el neurofisiólogo un riesgo medular (Fig. 6).

## DISCUSIÓN

Si llevamos a cabo una revisión pormenorizada de los datos publicados acerca de los porcentajes de daño neurológico producido durante la cirugía de la médula espinal, obtenemos datos, cuando menos, llamativos. Como enumeramos con anterioridad, entre el 23 y el 65% de los pacientes intervenidos de tumores medulares sufre daños neurológicos posquirúrgicos permanentes [9]. Este porcentaje es de un 4,5% en los pacientes intervenidos de escoliosis [10], y hasta de un 10% en los pacientes a los que se les colocan tornillos pediculares [11]. Otros autores [37] afirman que la paraplejía iatrogénica en la cirugía espinal varía desde el 0,55% de las cirugías de escoliosis, el 0,14% de la cirugía por fusión vertebral, el 0,07% de las discectomías cervicales, y el 0,03% de las discectomías lumbares.

Vemos cómo las tasas de lesiones medulares en la cirugía ortopédica de columna se han reducido del 0,7-4 al 0,55% sólo con la utilización de los PESS. La utilización de los PEM por EET incluso reduce ese riesgo [10,37], dado que no se han descrito lesiones neurológicas en pacientes con PEM preservados [38].

Valoramos a continuación las ventajas e inconvenientes de las diversas técnicas utilizadas:

- *PESS*. Nos dan información acerca de las vías aferentes, son respuestas promediadas, por lo que no detectan cambios inmediatos en la función de la raíz, y por eso son útiles para evaluar las vías aferentes en cirugía de médula cervical y torácica, pero no son específicos para la detección del daño radicular. Se han descrito casos de PESS normales con un déficit radicular postoperatorio [39].
- *PEM*. Valoran la integridad de las vías corticoespinales, y pueden activarse por EET o a través de la estimulación directa de la médula. Son útiles para la detección de lesiones de la cauda equina, raíces nerviosas y lesiones unilaterales medulares. Tienen el inconveniente de que son muy sensibles a los agentes inhalados y requieren una relajación muscular incompleta [39].
- *EMG*. Es muy efectiva a la hora de evaluar el daño de las raíces nerviosas y muy útil en cirugías como la escoliosis toracolumbar, artrodesis con tornillos transpediculares, tumores, etc. En la monitorización de raíces sacras, recogiendo la respuesta del esfínter anal externo, existe el inconveniente de que se puede provocar la contracción de la musculatura glútea, aumentar la presión intraanal y generar así falsos positivos [39,40].
- *Reflejo bulbocavernoso*. Consiste en estimular el nervio dorsal del pene o del clítoris y recoger la actividad electromiográfica en el esfínter anal externo. Constituye un indicador de la integridad de los segmentos sacros S2-S4, junto con las fibras motoras y sensitivas de las respectivas raíces dentro de la cauda equina. Tiene la ventaja de que se puede emplear cuando la cirugía no permite el acceso directo a la cauda equina [39,41].

Siguiendo las recomendaciones de la Sociedad Española de Neurofisiología Clínica, optamos por la combinación de varias téc-

nicas para compensar los inconvenientes de cada una de ellas [3]. Empleamos de forma protocolizada los PEM y PESS en la cirugía cervical, dorsal y lumbar, y utilizamos los PEM, junto con EMG estimulada de miembros inferiores, esfínter anal y reflejo bulbocavernoso, en las cirugías de la región sacra.

Si pasamos a analizar en nuestros datos cómo afectó la monitorización neurofisiológica, observamos que la media de tiempos quirúrgicos no se alteró significativamente. Incluso resulta posible inferir que, a la larga, dicho tiempo podría ser incluso menor que el de las cirugías sin monitorización, dada la tranquilidad que ofrece al cirujano el control sobre el daño que podría estar infligiendo.

Desde el punto de vista económico, varios estudios sobre el coste-efectividad de la utilización de la monitorización intraoperatoria en relación con el coste de la rehabilitación posterior, en caso de daño neurológico en las lesiones medulares, han demostrado el enorme ahorro que introducen estas técnicas [42]. A modo de curiosidad, respaldando estos datos, vemos cómo otros estudios de coste-efectividad muestran que el coste de monitorización del nervio facial durante las intervenciones de oído medio o mastoides (computando el coste del equipo prorrateado, agujas, sueldo del neurofisiólogo y aumento del tiempo de qui-

rófano) es de sólo unos 260 dólares, mientras que el coste de las secuelas es de entre 250.000 y 1.000.000 dólares [43].

Podemos concluir, a la vista de estos datos, que la monitorización intraoperatoria es una herramienta de inestimable valor en la cirugía espinal, que evita hasta en un 30,61% de los casos de nuestra serie un daño neurológico que, de otro modo, hubiese podido pasar desapercibido durante la cirugía. A este respecto, recientemente se ha demostrado que la monitorización neurofisiológica previene un déficit postoperatorio en un mínimo del 5,2% de los pacientes monitorizados [44].

A su vez, constituye un poderoso factor predictivo de cara al pronóstico clínico del paciente, y no existe ningún caso en nuestra muestra en el que la monitorización neurofisiológica intraoperatoria haya pasado por alto algún daño neurológico, concordando en todos los pacientes los datos neurofisiológicos obtenidos durante la cirugía con su posterior evolución clínica (no se han observado falsos negativos en nuestra serie).

En conclusión, nuestras observaciones concuerdan con las últimas series publicadas sobre la monitorización neurofisiológica de la cirugía de médula espinal, que arrojan los siguientes datos para los PEM: sensibilidad, 100%; especificidad, 96%; valor predictivo positivo, 96%; y valor predictivo negativo, 100% [45].

#### BIBLIOGRAFÍA

1. Franco-Carcedo C, Villalibre I, González-Hidalgo M. Protocolo de monitorización neurofisiológica intraoperatoria de la médula espinal. *Rev Neurol* 1999; 28: 583-7.
2. Padberg AM, Thuet ED. Intraoperative electrophysiologic monitoring: considerations for complex spinal surgery. *Neurosurg Clin N Am* 2006; 17: 205-26.
3. Avellanal-Salas S, De Blas-Beorlegui G, Castilla-Garrido JM, Conill JJ, Cortés V, Chaparro-Hernández P, et al. Guía práctica para la realización de la monitorización neurofisiológica de la cirugía de la columna. *Rev Neurol* 2004; 38: 879-85.
4. Holland NR. Intraoperative electromyography during thoracolumbar spinal surgery. *Spine* 1998; 23: 1915-22.
5. Krassioukov AV, Sarjeant R, Arkia H, Fehlings MG. Multimodality intraoperative monitoring during complex lumbosacral procedures: indications, techniques, and long-term follow-up review of 61 consecutive cases. *J Neurosurg (Spine)* 2004; 1: 243-53.
6. Kothbauer KF, Deletis V, Epstein FJ. Motor-evoked potential monitoring for intramedullary spinal cord tumor surgery: correlation of clinical and neurophysiological data in a series of 100 consecutive procedures. *Neurosurgery* 1998; 4: e1.
7. Ofiram E, Lonstein JE, Skinner S, Perra JH. 'The disappearing evoked potentials': a special problem of positioning patients with skeletal dysplasia: case report. *Spine* 2006; 31: e464-70.
8. Isley MR, Zhang XF, Smith RC, Cohen M J. Intraoperative neuromonitoring detects thrombotic occlusion of the left common iliac arterial bifurcation after anterior lumbar interbody fusion: case report. *J Spinal Disor Tech* 2007; 20: 104-8.
9. Costa P, Bruno A, Bonzanino M, Massaro F, Caruso L, Vincenzo I, et al. Somatosensory- and motor-evoked potential monitoring during spine and spinal cord surgery. *Spinal Cord* 2007; 45: 86-91.
10. Schwartz DM, Auerbach JD, Dormans JP, Flynn J, Drummond DS, Bowe JA, et al. Neurophysiological detection of impending spinal cord injury during scoliosis surgery. *J Bone Joint Surg Am* 2007; 89: 2440-9.
11. Holland NR, Kostuik JP. Continuous electromyographic monitoring to detect nerve root injury during thoracolumbar scoliosis surgery. *Spine* 1997; 22: 2547-50.
12. De Haan P, Kalkman CJ. Spinal cord monitoring: somatosensory- and motor-evoked potentials. *Anesthesiol Clin North Am* 2001; 19: 923-45.
13. Jameson LC, Sloan TB. Monitoring of the brain and spinal cord. *Anesthesiol Clin* 2006; 24: 777-91.
14. McCormick PC, Torres R, Post KD, Stein BM. Intramedullary ependymoma of the spinal cord. *J Neurosurg* 1990; 72: 523-32.
15. Burke D, Hicks R, Stephen J, Woodforth I, Crawford M. Assessment of corticospinal and somatosensory conduction simultaneously during scoliosis surgery. *Electroencephalogr Clin Neurophysiol* 1992; 85: 388-96.
16. Sala F, Krzan MJ, Deletis V. Intraoperative neurophysiological monitoring in pediatric neurosurgery: why, when, how? *Childs Nervs Syst* 2002; 18: 264-87.
17. Watanabe K, Watanabe T, Takahashi A, Saito N, Hirato M, Sasaki T. Transcranial electrical stimulation through screw electrodes for intraoperative monitoring of motor evoked potentials. Technical note. *J Neurosurg* 2004; 100: 155-60.
18. Pascual-Leone A, Tormos-Muñoz JM. Estimulación magnética transcraneal: fundamentos y potencial de la modulación de redes neuronales específicas. *Rev Neurol* 2008; 46 (Supl 1): S3-10.
19. Quiñones-Hinojosa A, Lyon R, Ames CP, Parsa AT. Neuromonitoring during surgery for metastatic tumors to the spine: intraoperative interpretation and management strategies. *Neurosurg Clin N Am* 2004; 15: 537-47.
20. Haghghi SS, Zhang R. Activation of the external anal and urethral sphincter muscles by repetitive transcranial cortical stimulation during spine surgery. *J Clin Monit Comput* 2004; 18: 1-5.
21. Langeloo DD, Lelivelt A, Louis JH, Slappendel R, De Kleuver M. Transcranial electrical motor-evoked potential monitoring during surgery for spinal deformity: a study of 145 patients. *Spine* 2003; 28: 1043-50.
22. Devlin VJ, Anderson PA, Schwartz DM, Vaughan R. Intraoperative neurophysiologic monitoring: focus on cervical myelopathy and related issues. *Spine J* 2006; 6 (Suppl 6): S212-24.
23. Lang EW, Chesnut RM, Beutler AS, Kennelly NA, Renaudin JW. The utility of motor-evoked potential monitoring during intramedullary surgery. *Anesth Analg* 1996; 83: 1337-41.
24. Terao Y, Ugawa Y. Basic mechanisms of TMS. *J Clin Neurophysiol* 2002; 19: 322-43.
25. Legatt AD, Ellen R. Grass lecture: motor evoked potential monitoring. *Am J Electroneurodiagnostic Technol* 2004; 44: 223-43.
26. Sala F, Lanteri P, Bricolo A. Motor evoked potential monitoring for spinal cord and brain stem surgery. *Adv Tech Stand Neurosurg* 2004; 29: 133-69.
27. Kothbauer KF. Neurosurgical management of intramedullary spinal cord tumors in children. *Pediatr Neurosurg* 2007; 43: 222-35.
28. Deletis V. What does intraoperative monitoring of motor evoked potentials bring to the neurosurgeon? *Acta Neurochir* 2005; 147: 1015-7.
29. Leppanen RE. Intraoperative applications of the H-reflex and F-response: a tutorial. *J Clin Monit Comput* 2006; 20: 267-304.
30. Nagle KJ, Emerson RG, Adams DC, Heyer EJ, Roye DP, Schwab FJ, et al. Intraoperative monitoring of motor evoked potentials: a review of 116 cases. *Neurology* 1996; 47: 999-1004.
31. Gunnarsson T, Krassioukov AV, Sarjeant R, Fehlings MG. Real-time continuous intraoperative electromyographic and somatosensory evoked potential recordings in spinal surgery: correlation of clinical and electrophysiologic findings in a prospective, consecutive series of 213 cases. *Spine* 2004; 29: 677-84.
32. Smith PN, Balzer JR, Khan MH, Davis RA, Crammond D, Welch WC,

- et al. Intraoperative somatosensory evoked potential monitoring during anterior cervical discectomy and fusion in nonmyelopathic patients –a review of 1,039 cases. *Spine J* 2007; 7: 83-7.
33. Pelosi L, Lamb J, Grevitt M, Mehdian SMH, Webb JK, Blumhardt LD. Combined monitoring of motor and somatosensory evoked potentials in orthopaedic spinal surgery. *Clin Neurophysiol* 2002; 113: 1082-91.
  34. Valverde-Junguito JL, Aldana-Díaz EM, Pérez-Lorensu PJ, González-Miranda F. Anesthetic and physiologic implications of neurophysiologic monitoring whit evoked potentials during spinal surgery *Rev Esp Anesthesiol Reanim* 2007; 54: 231-41.
  35. Burke D, Nuwer MR, Daube J, Fischer C, Schramm J, Yingling CD, et al Intraoperative monitoring. In Deuschl G, Eisen A, eds. Recommendations for the practice of clinical neurophysiology: guidelines of the International Federation of Clinical Neurophysiology. Amsterdam: Elsevier Health Sciences; 1999. p. 133-48.
  36. De Blas-Beorlegui G, Regidor-Bailly-Baillere I, Fernández-Lorente J, León-Alonso-Cortés J, Montilla-Izquierdo S, Burgos J. Monitorización neurofisiológica en la cirugía de la columna. Estimulación medular. *Rev Neurol* 2004; 38: 68-75.
  37. Delank KS, Delank HW, Konig DP, Popken F, Furderer S, Eysel P. Iatrogenic paraplegia in spinal surgery. *Arch Orthop Trauma Surg* 2005; 125: 33-41.
  38. Sala F, Dvorak J, Faccioli F. Cost effectiveness of multimodal intraoperative monitoring during spine surgery. *Eur Spine J* 2007; 16 (Suppl 2): S229-31.
  39. Cortés V. Monitorización intraoperatoria de las raíces nerviosas en la cirugía de la columna. *Rev Neurol* 2004; 38: 75-8.
  40. Herdmann J, Deletis V, Edmonds HL, Morota N. Spine update spinal cord and nerve root monitoring in spine surgery and related procedures. *Spine* 1996; 21: 879-85.
  41. Deletis V, Vodusk DB. Intraoperative recording of the bulbocavernosus reflex. *Neurosurgery* 1997; 24: 1352-8.
  42. Kombos T, Suess O, Brock M. Cost analysis of intraoperative neurophysiological monitoring (IOM). *Zentralbl Neurochir* 2002; 63: 141-5.
  43. Wilson L, Lin E, Lalwani A. Cost-effectiveness of intraoperative facial nerve monitoring in middle ear or mastoid surgery. *Laryngoscope* 2003; 113: 1736-45.
  44. Wiedemayer H, Fauser B, Sandalcioglu IE, Schafer H, Stolke D. The impact of neurophysiological intraoperative monitoring on surgical decisions: a critical analysis of 423 cases. *J Neurosurg* 2002; 96: 255-62.
  45. Kelleher MO, Tan G, Sarjeant R, Fehlings MG. Predictive value of intraoperative neurophysiological monitoring during cervical spine surgery: a prospective analysis of 1,055 consecutive patients. *J Neurosurg* 2008; 8: 215-21.

#### INTRAOPERATIVE NEUROPHYSIOLOGICAL MONITORING OF THE SPINAL CORD: OUR EXPERIENCE

**Summary.** Introduction. *The main objective of intraoperative monitoring of the spinal cord is to detect any neurological damage that may occur (and which would otherwise go unnoticed) while it is still reversible. Aim. To retrospectively evaluate the effectiveness of neurophysiological monitoring in spine and spinal cord surgery since the time such procedures were first implemented within our centre. Patients and methods. The patients were divided into three groups, according to their pathologies. They were clinically evaluated with the McCormick scale before surgery, on discharge from hospital and at six months after the operation. Neurophysiological monitoring was performed with motor evoked potentials, somatosensory potentials and screw stimulation, when appropriate. Results. The sample finally consisted of 49 subjects, with a mean age of 51 ± 19.4 years. Distribution by groups was 53.1% spinal cord tumours, 22.4% traumatic injuries to the spinal cord and 24.5% bone/disc pathologies. During surgery potentials improved in 4.08% of patients, in 63.26% they remained intact, 20.41% were alerted by the neurophysiologist with intact potentials, 10.2% suffered a transitory decline and in one case there was permanent loss. All the patients who were submitted to a follow-up at six months displayed a clinical status that was the same or better than the one before their operation. Conclusions. Neurophysiological monitoring is a valuable tool that prevented, in 30.61% of our patients, damage that could otherwise have occurred. From the clinical point of view, its high predictive value is also worth highlighting. [REV NEUROL 2008; 47: 236-41]*

**Key words.** *Electromyography. Intraoperative neurophysiological monitoring. Motor evoked potentials. Somatosensory evoked potentials.*