

# Influencia de la platibasia en la neuralgia del trigémino

J. Abarca-Olivas<sup>a</sup>, A.P. Sempere<sup>b</sup>, J.J. Cortés-Vela<sup>c</sup>,  
E. Baño-Ruiz<sup>a</sup>, J. Nieto-Navarro<sup>a</sup>, C. Botella-Asunción<sup>a</sup>

## INFLUENCIA DE LA PLATIBASIA EN LA NEURALGIA DEL TRIGÉMINO

**Resumen.** Introducción. La gran mayoría de autores considera que la neuralgia del trigémino idiopática (NTI) está causada por la compresión de un vaso sobre el nervio. Sin embargo, en la bibliografía se recogen algunos casos de neuralgia del trigémino asociados a deformidades de la base del cráneo, entre las cuales se encuentra la platibasia. Objetivo. Investigar la influencia de un tipo de deformidad de la base del cráneo, la platibasia, en la etiopatogenia de la compresión vascular que se considera causante de la NTI. Sujetos y métodos. Se realizan radiografías laterales de cráneo a 25 pacientes con diagnóstico de NTI, así como a 25 controles sanos para medir el ángulo basal y compararlos. Resultados. El ángulo basal medido para investigar la existencia de platibasia fue significativamente mayor en el grupo con NTI, aunque la platibasia estaba presente en sólo 10 pacientes. Sólo dos controles mostraban dicha deformidad. Por tanto, la diferencia de incidencia en platibasia entre ambos grupos de pacientes fue estadísticamente significativa. Conclusión. Los datos obtenidos en nuestro trabajo apoyan la teoría de que la platibasia influye en la etiopatogenia de la NTI, probablemente al alterar la disposición habitual de las estructuras vasculonerviosas alojadas en la fosa posterior. [REV NEUROL 2009; 49: 630-2]

**Palabras clave.** Ángulo basal del cráneo. Base del cráneo. Impresión basilar. Neuralgia del trigémino. Platibasia.

## INTRODUCCIÓN

La principal causa de la neuralgia del trigémino idiopática (NTI) es, como se ha demostrado, la compresión de un vaso sanguíneo sobre el nervio [1,2]. Los estudios en cadáver, así como los hallazgos intraoperatorios en las cirugías de descompresión neurovascular, confirman que entre un 76,7-100% de los casos de neuralgia se deben a este hecho, y en cuanto a la arteria implicada, se ha demostrado que entre el 66-88% se deben a la compresión de la arteria cerebelosa superior. Sin embargo, en estos mismos trabajos se considera que entre un 3,2 y un 23,7% no se identifica un conflicto vaso-nervio que justifique la neuralgia [1-8]. Asumiendo que se tratan de NTI en las que no existe otro diagnóstico que justifique el dolor (tumores, enfermedades desmielinizantes...), ¿cuál es, en estos casos, el motivo de la neuralgia? Basándonos en nuestra revisión bibliográfica acerca de la relación entre ciertas anomalías de la base del cráneo y la NTI, llegamos a la conclusión de que determinadas alteraciones anatómicas que afectan a la fosa posterior podrían favorecer la aparición de la enfermedad [9-17].

Tras formular esta hipótesis, era necesario encontrar una forma de cuantificar el tamaño de la fosa posterior o, en su defecto, obtener un parámetro indirecto que se asociara a un espacio reducido de ésta. Así, decidimos medir el ángulo basal (AB) del cráneo o ángulo de Welcher, que se explica con detalle más adelante [11,18]. Este parámetro es el que define una anomalía conocida de la base de cráneo que se denomina platibasia. En nuestra revisión de la bibliografía encontramos la asociación de la NTI con algunas alteraciones anatómicas de la base del cráneo. La más conocida es, hasta el momento, la impresión basilar definida como la invaginación del contorno óseo del agujero

magno o de la columna cervical hacia el interior de la fosa posterior, con el consecuente efecto compresivo sobre el tronco del encéfalo, el cerebelo y los pares craneales (entre ellos, el V par). Se ha descrito en la bibliografía la mejoría de la NTI tras cirugías descompresivas de la fosa posterior [9,19].

## SUJETOS Y MÉTODOS

El objetivo de nuestro estudio era comparar la incidencia de platibasia en pacientes con NTI y en pacientes sin esta patología. Para ello, necesitábamos una muestra de pacientes con diagnóstico de neuralgia del trigémino que no presentaran anomalías asociadas en resonancia y, por otro lado, una muestra de sujetos control que no mostraran esta patología. Era importante que ambos grupos fueran homogéneos en cuanto a número, edad y sexo. Obtuvimos un total de 25 individuos de cada grupo. Para poder medir la incidencia de platibasia, era necesario disponer de una radiografía lateral de cráneo del paciente. De esta manera podríamos medir el AB (Figura). Este ángulo lo forman tres puntos: nasión, *tuberculum sellae* y basión. El valor normal del AB está entre 115-140°. Un valor por encima de 140° se define como platibasia. Citamos telefónicamente a los pacientes del grupo de la NTI para que acudieran al hospital a hacerse las radiografías. En cuanto al grupo control, lo obtuvimos seleccionando pacientes que, por otras causas ajenas a la neuralgia, habían requerido radiografía lateral cervical y cuyos estudios se habían almacenado informáticamente. Las mediciones se realizaron digitalmente sobre pantalla de ordenador por un neurorradiólogo que permaneciera ciego para ambos grupos.

Realizamos posteriormente un análisis estadístico de los datos obtenidos mediante el programa SPSS. Se calcularon los valores medios y las desviaciones estándares de todas las medidas. Para comparar las mediciones repetidas usamos la *t* de Student, y la  $\chi^2$  para comparar sujetos y controles en medidas cuantitativas. Empleamos el coeficiente de correlación para evaluar la relación entre los valores medidos. Un valor de  $p < 0,05$  se definió como estadísticamente significativo.

## RESULTADOS (Tablas I y II)

En cuanto a las variables edad y sexo, los dos grupos comparados resultaron ser homogéneos. La edad media del grupo con neuralgia era de 62,3 años frente a los 60,8 años del grupo control. La distribución por sexos entre los casos (9 hombres, 16 mujeres) fue muy parecida a la de los controles (10 hombres, 15 mujeres). Obtuvimos un total de 10 casos de platibasia en el grupo de NTI, mientras que sólo se detectaron dos casos en el grupo control.

Aceptado tras revisión externa: 22.07.09.

<sup>a</sup> Servicio de Neurocirugía. <sup>b</sup> Servicio de Neurología. <sup>c</sup> Servicio de Neurorradiología. Hospital General Universitario de Alicante. Alicante, España.

Correspondencia: Dr. Javier Abarca Olivas. Secretaría de Neurocirugía. Hospital General Universitario de Alicante. Pintor Baeza, s/n, 6.º A. E-03010 Alicante. E-mail: jabarca80@hotmail.com

© 2009, REVISTA DE NEUROLOGÍA

**Tabla I.** Resultados del grupo de pacientes con neuralgia esencial del trigémino (*n* = 25).

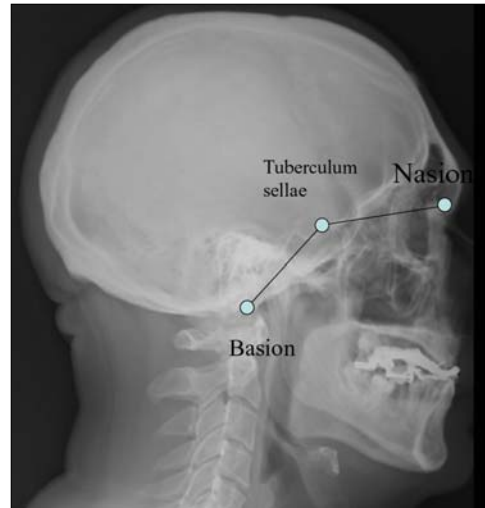
Edad (años)	Sexo	Localización	Lado	Ángulo basal
65	M	V2, V3	d	137°
68	M	V2, V3	d	142°
69	H	V2, V3	i	137°
51	M	V2	d	138°
55	H	V3	d	137°
73	H	V1, V2	d	142°
70	M	V2	i	152°
60	H	V2, V3	i	131°
57	M	V3	i	145°
70	M	V2, V3	d	135°
65	M	V2, V3	i	138°
58	H	V1, V2	i	135°
45	M	V3	d	140°
73	M	V1, V2, V3	i	138°
62	M	V2	d	147°
60	H	V2	i	140°
61	M	V1, V2, V3	d	140°
80	M	V3	d	140°
77	M	V2	d	133°
64	H	V1, V2	i	133°
54	H	V2, V3	i	138°
59	M	V2, V3	d	141°
54	H	V2, V3	i	136°
68	M	V2, V3	i	130°
41	M	V3	i	134°
62,36	9 H; 16 M			138,36°

H: hombre; M: mujer; d: derecho; izquierdo.

**Tabla II.** Resultados del grupo de sujetos control (*n* = 25).

Edad (años)	Sexo	Ángulo basal
31	H	138°
31	H	133°
36	M	131°
48	H	136°
49	H	130°
49	H	122°
50	H	135°
52	H	139°
53	M	142°
67	M	136°
68	M	130°
69	M	136°
71	M	132°
78	M	123°
79	M	141°
81	M	139°
82	M	138°
82	H	135°
83	M	134°
84	M	130°
57	M	130°
46	M	134°
51	H	137°
75	H	138°
49	M	135°
60,84	10 H; 15 M	134,16°

H: hombre; M: mujer.



**Figura.** Medición del ángulo basal de Weischer.

pel importante la configuración anatómica del espacio en el que se encuentra alojado el nervio trigémino en su salida de la protuberancia. Nuestra hipótesis de trabajo fue que quizá una fosa posterior reducida en tamaño podría favorecer la aparición de la enfermedad por dos mecanismos: facilitando la compresión de la arteria sobre el vaso, y por compresión directa de la pared anterolateral de la fosa posterior (el hueso petroso y el clivus) sobre el nervio.

Nuestro trabajo no es el primero que intenta demostrar la relación entre anomalías de la base del cráneo y NTI. Dentro de este grupo de malformaciones, la más frecuente es la impresión basilar. Lo más habitual es que ésta se comporte de forma asintomática para los pacientes que la padecen. Sin embargo, en un porcentaje importante de casos se asocia a síndrome de compresión cervical alta, síndrome cerebeloso y alteración de pares craneales bajos [7,20-22]. En nuestra revisión bibliográfica encontramos que la asociación entre la impresión basilar y la NTI es rara, pero está descrita por varios autores. Takada et al [22] publicaron un caso de acondroplasia asociada a impresión basilar en un paciente con NTI en el que duran-

te la cirugía de descompresión se apreció una fosa posterior muy estrecha, con el nervio trigémino comprimido por una arteria vertebral y una arteria cerebelosa posteroinferior tortuosas. Hirose et al [19] describieron otro caso de impresión basilar asociada a asimilación atlantooccipital en una paciente con parálisis del IV par craneal y neuralgia del V par. La paciente se sometió craneotomía suboccipital, con mejoría completa de la sintomatología. Basándose en las pruebas de imagen pre y postoperatorias, en las que se apreciaba un aumento significativo del espacio prepontino y el ángulo pontocerebeloso tras la cirugía, los autores defendían la hipótesis de que un espacio reducido de la fosa posterior a causa de la impresión basilar sería el origen de la NTI de la paciente. Otro ejemplo parecido a los anteriores es el descrito por Da Silva et al [9], que relataron la de-

La incidencia de platibasia resultó ser significativa ( $\chi^2 = 7,01; p < 0,008$ ). El AB medio de los pacientes con NTI fue de 138,3°, mientras que el valor medio en el grupo control fue significativamente menor: 134,16° ( $p < 0,004$ ).

**DISCUSIÓN**

En el trabajo de Sindou et al [20], en el que se describieron los hallazgos intraoperatorios de 579 pacientes sometidos a la técnica de Janetta, encontramos que en el 3,9% de las intervenciones los autores encuentran un tamaño reducido de la fosa posterior con compresión de la protuberancia y pares craneales contra el hueso petroso sin encontrar, en la mayoría de estos casos, un conflicto vaso-nervio. Esta revisión bibliográfica nos llevó a sospechar que en la etiopatogenia de la NTI podría tener un pa-

saparición de la sintomatología dolorosa en una paciente afecta de impresión basilar tras cirugía descompresiva por malformación de Chiari asociada. Caetano de Barros et al [23] defienden en su trabajo que entre el 30-50% de los pacientes con esta anomalía padecen algún síntoma de neuralgia del V par. Sin embargo, Obrador et al [17] hablan de un 1% de incidencia de neuralgia en 200 pacientes analizados.

Kanpolat et al [11] ya plantean esta hipótesis en un trabajo de diseño muy similar al nuestro y resultados casi reproducibles. Tan sólo el valor medio del AB calculado para los pacientes con neuralgia resultaba sensiblemente mayor. Un aspecto importante de este trabajo que nos parecía necesario mejorar era la forma de

medir el ángulo. La digitalización de las imágenes y el hecho de mantener al medidor ciego para ambos grupos de pacientes resultaba fundamental para alcanzar unos valores de medición fiables. El autor concluye el trabajo defendiendo que la configuración de la fosa posterior debida a la platibasia predispone a padecer NTI, y su principal hipótesis es el hecho de que en estos pacientes se ve favorecida la compresión entre vaso y nervio.

En conclusión, los datos obtenidos en nuestro trabajo apoyan la teoría de que la platibasia influye en la etiopatogenia de la NTI, probablemente al alterar la disposición habitual de las estructuras vasculonerviosas alojadas en la fosa posterior.

#### BIBLIOGRAFÍA

- Jannetta PJ, McLaughlin MR, Casey KF. Technique of microvascular decompression. Technical note. *Neurosurg Focus* 2005; 18: e5.
- Klun B. Microvascular decompression and partial sensory rhizotomy in the treatment of trigeminal neuralgia: personal experience with 220 patients. *Neurosurgery* 1992; 30: 49-52.
- Ishikawa M, Nishi S, Aoki T. Operative findings in cases of trigeminal neuralgia without vascular compression: proposal of a different mechanism. *J Clin Neurosci* 2002; 9: 200-4.
- Kolluri S, Heros RC. Microvascular decompression for trigeminal neuralgia. A five-year follow-up study. *Surg Neurol* 1984; 22: 235-40.
- Piatt JH Jr, Wilkins RH. Treatment of tic douloureux and hemi facial spasm by posterior fossa exploration: therapeutic implications of various neurovascular relationships. *Neurosurgery* 1984; 14: 462-71.
- Sindou M, Howeidy T, Acevedo G. Anatomical observations during microvascular decompression for idiopathic trigeminal neuralgia (with correlations between topography of pain and site of the neurovascular conflict). Prospective study in a series of 579 patients. *Acta Neurochir (Wien)* 2002; 144: 1-12.
- Taarnhoj P. Decompression of the posterior trigeminal root in trigeminal neuralgia. A 30-year follow-up review. *J Neurosurg* 1982; 57: 14-7.
- Van Loveren H, Tew JM Jr, Keller JT, Nurre MA. A 10-year experience in the treatment of trigeminal neuralgia. Comparison of percutaneous stereotaxic rhizotomy and posterior fossa exploration. *J Neurosurg* 1982; 57: 757-64.
- Da Silva JA, Da Silva EB. Basilar impression as a cause of trigeminal neuralgia: report of a case. *Arq Neuro-psiquiatr* 1982; 40: 165-9.
- Gardner WJ, Dohn DF. Trigeminal neuralgia, hemi facial spasm, Paget's disease: significance of this association. *Brain* 1966; 89: 555-62.
- Kanpolat Y, Tatli M, Ugur HC, Kahilogullari G. Evaluation of platybasia in patients with idiopathic trigeminal neuralgia. *Surg Neurol* 2007; 67: 78-82.
- Nijijima KH, Kondo A, Ishikawa J, Kim C, Itoh H. Familial osteodysplasia associated with trigeminal neuralgia: case report. *Neurosurgery* 1984; 15: 562-5.
- Obrador S, Queimadelos VG, Soto M. Trigeminal neuralgia secondary to asymmetry of the petrous bone. Case report. *J Neurosurg* 1970; 33: 596-8.
- Valverde-Lavirgen S, Sánchez-Núñez S, Castaño-Duque CH, Villalba-Auñón J, Guardia-Mas E, De Juan-Delago M, et al. Hallazgos radiológicos de la arteria trigeminal persistente sintomática y asintomática. *Rev Neurol* 2007; 44: 625-7.
- Olabe-Goxencia J, Olabe-Jáuregui J. Neuralgia del trigémino secundaria a neurinoma cervical. *Rev Neurol* 2008; 46: 188.
- Guerrero-Peral AL, Martín-Polo J, Iglesias F, Gutiérrez-Martín F, Martínez-Maldonado MJ, Tejero MA. Afectación trigeminal en el SUNCT. *Rev Neurol* 2008; 46: 510-1.
- García-Albea Ristol E. Aproximación clínica a las neuralgias craneales. *Rev Neurol* 2009; 48: 365-73.
- Koenigsberg RA, Vakil N, Hong TA. Evaluation of platybasia with MR imaging. *AJNR Am J Neuroradiol* 2005; 26: 89-92.
- Hirose Y, Sagoh M. Abducens nerve palsy caused by basilar impression associated with atlanto-occipital assimilation. *Neurol Med Chir (Tokyo)* 1998; 38: 363-6.
- Hayes M, Parker G, Ell J, Silience D. Basilar impression complicating osteogenesis imperfecta type IV: the clinical and neuroradiological findings in four cases. *J Neurol Neurosurg Psychiatry* 1999; 66: 357-64.
- Menezes AH. Developmental abnormalities of the craniovertebral junction. In Winn HR, ed. *Youmans neurosurgical surgery*. 5 ed. Philadelphia: Saunders; 2004. p. 3340.
- Takada Y, Morimoto T, Sugawara T, Ohno K. Trigeminal neuralgia associated with achondroplasia. Case report with literature review. *Acta Neurochir (Wien)* 2001; 143: 1173-6.
- Caetano de Barros M, Farias W, Ataíde L, Lins S. Basilar impression and Arnold-Chiari malformation. A study of 66 cases. *J Neurol Neurosurg Psychiatry* 1968; 31: 596-605.

#### THE ROLE OF PLATYBASIA IN TRIGEMINAL NEURALGIA

**Summary.** Introduction. *The vascular compression of a nerve is known to be the most important cause of idiopathic trigeminal neuralgia (ITN) by most authors. However, several cases of skull base deformities in patients with ITN have been reported in our bibliographic review.* Aim. *To compare the existence of platybasia between a group of patients with ITN and a randomized control group.* Subjects and methods. *Twenty-five patients with ITN and twenty-five control subjects were X-rayed and their basal angles were measured and compared.* Results. *The basal angle measured to investigate the existence of platybasia is significantly greater in the ITN group than in the control group. Platybasia was found in 10 patients with ITN. However, only two cases of platybasia were reported in the control group. Therefore in our study we have found that the incidence of platybasia in patients with ITN is significantly increased.* Conclusion. *Our data demonstrated that platybasia has an important role in the pathogenesis of the ITN by altering the normal anatomy of the nerves and vessels within the posterior fossa.* [REV NEUROL 2009; 49: 630-2]

**Key words.** Basilar impression. Platybasia. Skull basal angle. Skull base. Trigeminal neuralgia.